Aus der Bayerischen Veterinärpolizeilichen Anstalt Oberschleißheim.
(Direktor: Prof. Dr. Beck).

Über parasitäre Veränderungen der Leber des Huhnes.

Inaugural-Dissertation

zur Erlangung der Doktorwürde
der Veterinärmedizinischen Fakultät der
Ludwig-Maximilian-Universität München

vorgelegt von

Heinrich Held
appr. Tierarzt
aus Nürtingen a. N.

München 1938.
Druck von Michael Laßleben in Kallmünz.

Gedruckt mit Genehmigung der Ludwig-Maximilians-Universität München.

Referenten: Professor Dr. Seifried
Professor Dr. Beck

R. UNIV.
BIBLIOTHEEK
LEIDEN

Einleitung.

Die Leber ist ein äußerst wichtiges Stoffwechselorgan, das während der Verdauung den durch die Darmwand aufgenommenen Nahrungsstrom auffängt und seine Verwendung im Körper maßgebend beeinflußt. Die zweite wichtige Aufgabe der Leber ist die der Exkretion und Sekretion. Die Leber ist also ein kombiniertes Resorptions-, Sekretions- und Exkretionsorgan.

Kitt (15) schreibt: „Die vielseitigen Leistungen der Leber machen es erklärlich, daß alle Erkrankungen dieses Organs, welche einen Untergang des sekretorischen Parenchyms oder Störungen des Blutzu- und abflusses mit sich bringen, mannigfaltige Rückwirkungen auf den Gesamtorganismus im Gefolge haben.

Die chemische Tätigkeit der Leber erstreckt sich nicht bloß auf die Gallebereitung und Glykogenlieferung, sondern ist auf die Produktion von Enzymen eingerichtet, durch welche im Blut zirkulierende, namentlich aber vom Darm her durch die Pfortader der Leber zugeführte Eiweißstoffe einerseits zerlegt, andererseits synthetisiert werden und Produkte, die als Giftstoffe erscheinen, aufgelöst, zersetzt, präzipitiert oder gänzlich zerstört werden. Die Leber hat damit eine antitoxische Funktion, sie ist ein Entgiftungsorgan von ganz wesentlicher Bedeutung.

Das Pfortaderblut besitzt, bevor es in die Leber kommt, einen bemerkenswerten Gehalt an toxischen Körpern, die vom Darm her resorbiert werden."

So wird die Leber als wichtiges Blutreinigungsorgan nicht nur bei Erkrankungen des Verdauungskanals, sondern bei vielen schweren Allgemeinerkrankungen in Mitleidenschaft gezogen. Bei den meisten Infektionskrankheiten der Hühner bestehen Veränderungen der Leber, sehr häufig kommen dabei die kleinen herdförmigen Nekrosen oder knötchenförmigen Bakterienanhäufungen vor. Die herdförmigen Nekrosen stellen sich bei infektiöser und infektiös-toxischer Schädigung des Lebergewebes ein.

Bei den mir zur Bearbeitung übergebenen Hühnerlebern, die sämtliche von Junghennen stammen, finden sich über das ganze Lebergewebe verteilt, teils in großer, teils in mäßiger Anzahl feine, stecknadelspitzkleine, graue bis graugelbe Herde. Solche Herde kommen bei zahlreichen Hühnerkrankheiten vor. Man trifft sie hauptsächlich an bei Geflügelcholera, Hühnertyphus, Pullorumseuche, Paratyphose, Kolibazillose, Tuberkulose, Pseudotuberkulose, Staphylomykose, Hühnerleukose, Kokzidiose.

Da bei den vorliegenden Untersuchungen alle diese Krank-

heiten auf Grund des Krankheitsverlaufes und der Symptome sowie durch genaue Untersuchung des Materials und der Veränderungen ausgeschlossen werden mußten, blieb für die Entstehung der Herde in der Leber keine eindeutige Erklärung. Bemerkenswert ist jedoch, daß in dem Bestande bei den Junghennen immer zu Beginn der Legezeit Krankheits- bezw. Todesfälle verstärkt auftraten und durch die Sektion der Hühner in allen Fällen neben den besagten Herden in der Leber mäßiger bis starker Befall mit Eingeweidewürmern festgestellt wurde. Es lag der Gedanke nahe, ob nicht diese Leberveränderungen in ursächlichem Zusammenhang stehen mit der Anwesenheit von Eingeweidewürmern. Die Junghennen waren in 3 Fällen mit Davainea proglottina, in einem Fall mit Railletina cesticillus, in einem anderen Fall mit Davainea proglottina und Capillarien befallen.

In der einschlägigen Literatur über die Hühnerkrankheiten, in der ich vor allem bestrebt war, Anhaltspunkte für einen Zusammenhang der Leberveränderungen mit dem gleichzeitigen Vorkommen von Würmern bei ein und demselben Huhn zu finden, fand ich keinen Hinweis darauf, daß diese Leberherde parasitärer Natur sein könnten.

Es ist allgemein bekannt, daß die Würmer durch ihre Toxine Lebernekrosen verursachen. Die Würmer rufen im Darmkanal Schädigungen hervor, die bedingt sind durch die Art und Lebensweise der Würmer, sowie durch die Bewaffnung ihrer Mundwerkzeuge (Saugnäpfe, Hakenkränze, gezähnelte Lippen). Diese Schädigungen sind mechanischer oder toxischer Natur. Bei starkem Befall verursachen die Würmer zahlreiche Epithelverluste, Blutungen, Geschwüre, sie rufen Entzündungszustände hervor; es entstehen katarrhalische oder hämorrhagische Darmentzündungen.

Durch die von den Parasiten geschaffenen Schleimhautschädigungen und Zerstörungen wird das Eindringen von bakteriellen Infektionserregern begünstigt. Gleichzeitig entstehen Allgemeinerkrankungen durch Resorption von toxischen Stoffwechselprodukten, toxischen Ausscheidungsstoffen, durch Nahrungsentzug usw., die neben Anämie, Kachexie, Lähmungen, sich auch in den Lebernekrosen kenntlich machen. Die Lebernekrosen werden also bei starkem Wurmbefall durch mit der Pfortader zugeführte toxische Stoffe verursacht. Daß solche Herde in der Leber aber parasitären Ursprungs sind, d. h. von durchwandernden Larven hervorgerufen werden oder abgekapselte Herde von Larven sein können, die im Lebergewebe bei ihrer Wanderung stecken bleiben, ist bei Hühnern nicht bekannt.

Bei anderen Wirbel- bezw. Säugetieren sind solche parasitäre Knötchen in der Leber schon sehr lange beschrieben.

Literatur.

Kitt (14) hat schon im Jahre 1891 die kalkig-fibrösen Knötchen in der Leber des Pferdes untersucht und sie dabei von den Rotzknötchen unterschieden. Er erklärte damals die disseminiert im Lebergewebe sitzenden stecknadelkopf- bis hirsekorngroßen gelben bis gelbbraunen körnigen Knötchen als embolische Infarkte kleinsten Kalibers. Er weist aber die Vermutung nicht von der Hand, daß die Knötchen von einer verödeten Cestodeninvasion herrühren könnten. Der völlige Mangel an Cestodenkalkkörperchen, Skolexresten und Cuticulaüberbleibseln sprach für ihn aber gegen diese Vermutung.

Da andere Forscher die Knötchen in der Leber der Pferde auf Coccidien, auf pflanzliche Parasiten, welche mit dem Blute in die Leber gelangten, auf Eier von Distomum lanceolatum zurückführten, hat Olt (16) im Jahre 1895 genauere Untersuchungen angestellt. Bei älteren derben verkalkten Knötchen bestätigte er die Mitteilungen, daß sie embolischen Ursprungs sind, zumal sich erweisen ließ, daß sie mit einem Blutgefäß in Verbindung stehen. Olt hat auch die Anfangsstadien der Knötchen gefunden und beschrieben. Die Pferdeleber war mit zahlreichen disseminierten circumskripten Knötchen von der Größe eines Punktes bis zu der eines Hanfkornes besetzt. Die Knötchen waren durch ihre blasse, graugelbe Farbe sowohl unter dem Peritonealüberzuge als auch auf Schnittflächen in der Substanz der Leber erkennbar.

Zuweilen lagen zwei oder mehrere Knötchen dicht zusammen oder standen in nur geringen Abständen durch graugelbe Züge in Verbindung. Mikroskopisch ließ sich im Innern der graugelben Züge ein diffus gefärbter nekrotischer Herd mit unregelmäßiger zackiger, oft ausgebuchteter Peripherie erkennen. Dieser ließ sich als ein Strang verfolgen, welcher aus körnig-scholligen Zerfallsmassen und Fragmenten untergegangener Zellen bestand. Die nekrotische Masse verjüngte sich nach einer Richtung zu, nahm schärfer umschriebene kreisrunde Gestalt an, auch waren die Zellen an diesem Ende besser erhalten. Der nekrotische Herd nahm seinen Abschluß und am Ende desselben reihten sich die Durchschnitte eines in sich abgeschlossenen Körpers an, der als junger Echinokokkus diagnostiziert wurde.

Mikroskopisch zeigen frische Echinokokkenknötchen radiär angeordnete Spindelzellen, die an kleinschollige Zerfallsmassen und freie Zellkerne, die dem Parasiten direkt anlagen, anstoßen. Ein großer Teil der Spindelzellen war schon abgestorben und im Zerfall begriffen, ihr Protoplasma war trübe und die Kerne hatten das Chromatin verloren. Sie bildeten daher eine schwach gefärbte Zone, auf welche peripher spindelförmige Fibroblasten mit scharfer Grenze und gut gefärbtem Kerne folgten. Überall lagen jedoch zwischen

diesen freien Kernen Globulinschollen und nekrotisches Plasma. Nach dem umgebenden Lebergewebe zu hatten um die Bildungszellen Rundzellen in beträchtlicher Menge ihren Sitz. Zwischen diesen Elementen traten noch Mastzellen auf.

Bilder von Straßen, welche der Parasit schon verlassen hatte, zeigten den nekrotischen Herd in wesentlich größerer Ausdehnung. Ungewöhnlich große Riesenzellen traten auf, die dem scharf umschriebenen nekrotischen Strange direkt anlagen.

Angeloff (1) hat auf Veranlassung von Schütz (20) die in Lunge und Lebern von Pferden häufig vorkommenden grauen, durchscheinenden Knötchen einer genaueren Untersuchung unterzogen, um den Unterschied zwischen ihnen und Rotzknötchen festzustellen. Er fand, daß einige Knötchen aus lymphoidem Gewebe bestehen, die Mehrzahl aber durch Larven von Sclerostomum bidentatum hervorgerufen waren. Ganz charakteristisch konnte in solchen Fällen um das Zentrum des Knötchens, wo der Parasit lag, eine große Anhäufung von acidophilen (eosinophilen) Leukocyten nachgewiesen werden. Die Eosinophilen gingen zugrunde, wenn der Parasit abgestorben war, es bildeten sich dann aus ihnen rotgefärbte, schollige Massen. Angeloff und Schütz sind demgemäß der Ansicht, daß das Vorkommen von Eosinophilen in diesen Knoten Rotz ausschließen läßt. Hier wird also die Eosinophilie in ihrer lokalen Form zu einem wichtigen histologisch verwertbaren differentialdiagnostischen Moment. In seinen Bemerkungen zu der Angeloff'schen Arbeit hebt Schütz (20) das spezifische Verhalten der eosinophilen Zellen zu den parasitären Knötchen scharf hervor, und leitet daraus die allgemeine Schlußfolgerung ab, daß es besonders tierische Parasiten sind, die auf eosinophile Leukocyten chemotaktisch wirkende Stoffe bilden.

Fölger (5) hat dann spezielle Untersuchungen über die lokale Eosinophilie bei zooparasitären Leiden angestellt. Er berichtet über das Vorkommen lokaler Eosinophilie bei Myositis sarcosporidia des Pferdes und Rindes in Lunge und Skelettmuskulatur, ferner fand er zahlreiche eosinophile Zellen in der Leber bei Distomatose und infolge Invasion von Cysticercus tenuicollis in die Leber des Schweines.

Die Veränderungen, die die Distomatose im Leberparenchym bedingt, bestehen nach den Angaben Fölgers in Gallengangsentzündung und in einer Zunahme des interlobulären Bindegewebes, so zwar, daß das Gewebe äußerst reich an Zellen ist. Diese zellige Infiltration besteht größtenteils aus Eosinophilen. In normalen Lebern fand Fölger keine oder nur spärliche eosinophile Zellen. In einigen Fällen jedoch, in denen die Lebern keine Veränderungen aufwiesen und auch jede Spur einer Bindegewebszubildung fehlte,

waren zahlreiche eosinophile Zellen zugegen. Zur Erklärung dieser Tatsache nimmt Fölger die Möglichkeit an, „daß ein ganz einzelner Leberegel vorhanden war, der nicht genügte, um grobe anatomische Veränderungen zu erzeugen, wohl aber, um eine Eosinophile zu veranlassen.“ Um einen sicheren Beweis für das Auftreten eosinophiler Zellen bei parasitären Erkrankungen zu liefern, hat Fölger auch einige nicht durch Distomen bedingte Fälle von Hepatitis interstitialis untersucht. Hier fehlen nach dem Ergebnis seiner Untersuchungen im Gegensatz zu den durch Distomen verursachten Erkrankungen die Eosinophilen vollständig.

Bei der Untersuchung einiger Fälle von Invasion des Cysticercus tenuicollis in die Leber fand Fölger eine nicht besonders große Vermehrung der eosinophilen Zellen im Gewebe der Leber. Die eosinophilen Zellen liegen im stark infiltierten interstitiellen Gewebe und um die Gefäße herum. Ferner „findet man in den Gängen, welche die Cysticercen durch das Gewebe der Leber gebohrt haben, im ausgetretenen Blute eine große Menge eosinophiler Zellen; im umgebenden Lebergewebe erscheint eine nicht geringe Infiltration mit solchen Zellen“.

Joest und Felber (12) haben bei verschiedenen pathologischen Prozessen, insbesondere bei denjenigen parasitärer Natur, auf das Vorkommen von Eosinophilie untersucht. Zunächst führen die Verfasser über die „Ursachen der allgemeinen und lokalen Eosinophilie“ an.

„Die Erscheinung der Eosinophilie hat zahlreiche Erklärungsversuche gezeitigt, von denen die von Ehrlich aufgestellte chemotaktische Theorie am meisten Anklang gefunden hat.

Nach der Anschauung Ehrlichs kann durch chemische Reize eine Auswanderung der eosinophilen Zellen aus dem Blut in die Gewebe bedingt werden, oder, falls diese chemisch wirksamen Stoffe im Blute selbst zugegen sind, können sie eine erhöhte Ausfuhr der Eosinophilen aus dem Knochenmark selbst veranlassen. Beobachten wir bei einem Prozeß eine Vermehrung dieser Zellen im Blut oder im Gewebe, so ist also nach Ehrlich die Gegenwart eines chemisch wirksamen (positiv chemotaktisch wirkenden) Stoffes die Ursache hiervon. Diese Erklärung genügt jedoch nur für die Verhältnisse, bei denen entweder nur Bluteosinophilie oder nur Gewebseosinophilie gegeben ist. Zur Klarlegung der Erscheinung, daß Blut- und Gewebseosinophilie nebeneinander vorkommen, dient die Annahme, daß der chemotaktisch wirksame Stoff eine größere Verbreitung im Organismus erfahren haben muß, so, daß er für die eosinophilen Zellen des Knochenmarks einen positiven Reiz abgibt, der die Zellen veranlaßt, in großer Zahl aus dem Knochenmark ins Blut überzutreten. Das Verschwinden der Eosinophilen aus dem Blut oder aus dem

Gewebe wird auf ein Schwächerwerden des chemotaktisch wirkenden Reizes zurückgeführt. Als die hauptsächlichste chemotaktische Ursache betrachtet Ehrlich „die Zerfallsprodukte epithelialer und epitheloider Zellen".

Noeßke (zitiert nach Joest und Felber) gibt als Hauptursache der lokalen Eosinophilie „den bakteriellen Reiz an".

Nach Klein (zitiert nach Joest-Felber) dagegen ist die lokale Eosinophilie „die Folge von Blutextravasaten oder von Imbibition der Gewebe mit mehr oder weniger modifiziertem Hämoglobin".

Die Autoren untersuchten dann die Veränderungen bei der von ihnen als „Hepatitis interstitialis chronica multiplex" bezeichneten Leber.

Die multiplen rundlichen grauweißen linsen- bis markstückgroßen Herde liegen an der Oberfläche der Leber oder geringgradig vertieft und grenzen sich unscharf vom umgebenden Lebergewebe ab. Die Herde fließen, wenn sie zahlreich vorhanden sind, zusammen. Das histologische Bild der Herde zeigt eine starke Verbreiterung des interstitiellen Bindegewebes, besonders zentral; peripher findet ein allmählicher Übergang in das normale Interstitium statt. Die Leberläppchen sind im allgemeinen unverändert, sie erscheinen nur etwas kleiner und abgerundet und sind gegenüber dem gewucherten Interstitium scharf abgegrenzt. Das verbreiterte Interstitium besteht aus stark zellig infiltriertem Bindegewebe und schließt besonders an seinen Kreuzungsstellen gewucherte Gallengänge ein. Die Infiltratzellen bestehen fast nur aus Eosinophilen.

Einzelne Läppchen in manchen Herden besitzen eine schwarzrote Beschaffenheit, Leberparenchym ist oft gar nicht mehr zu erkennen, die Läppchen bestehen vielmehr lediglich aus zusammengehäuften Erythrocyten, zwischen denen besonders peripheriewärts zahlreiche eosinophile Zellen liegen.

Stellenweise bemerkt man in einzelnen der im übrigen normal aussehenden Leberläppchen in geringer Entfernung vom Interstitium, zwischen Zentralvene und Rand des Läppchens, kleine Zerstörungsherde, die außer feinkörnigem Detritus auch zerfallene Erythrocyten und Eosinophile enthalten.

Bei dem in Rede stehenden pathologischen Prozeß handelt es sich nach den Autoren um „eine herdförmige chronische entzündliche Veränderung, die zu einer mächtigen Bindegewebsneubildung im Interstitium geführt hat. Das entzündlich verbreiterte Bindegewebe zeichnet sich durch eine stark ausgeprägte kleinzellige Infiltration aus; unter den leukocytären Elementen überwiegen die eosinophilen Zellen".

Da Bakterien in den Herden nicht enthalten sind, deuten die disseminierte Anordnung der Herde, die circumscript zerstörten

Stellen in einzelnen Läppchen, die nur auf traumatischem Wege entstanden sein können, und die Eosinophilie auf eine parasitäre Schädlichkeit bezw. Invasion auf dem Wege des Pfortaderblutstroms hin, wenn es auch nicht gelungen ist, in den Herden etwas von einem Parasiten selbst nachzuweisen.

Bei den Untersuchungen, die Joest und Felber über die Veränderungen in der Leber bei der Invasion des Cysticercus tenuicollis anstellten, sind sie auf ähnliche Ergebnisse gekommen wie Fölger. Sie unterscheiden an Schnitten durch die herdförmigen Veränderungen, die durch die Wanderungen der Parasiten entstehen, drei Stadien:

Bei den jüngsten Stadien entsteht hämorrhagische Infiltration des zerstörten Parenchyms. Man sieht dichte Massen von Zell- und Kerntrümmern, von erhaltenen und zerfallenen Erythrocyten und zahlreiche leukocytäre Elemente, darunter in großer Anzahl Eosinophile. Parasiten oder Teile von ihnen sind in den Präparaten nie gefunden worden. Die nächste Nachbarschaft der Herde zeigt lediglich mäßige Infiltration mit Rundzellen und Eosinophilen. Im zweiten Stadium sieht man Reste von zerfallenen Erythrocyten, die leukocytäre Infiltration hat zugenommen, der Inhalt der Herde behält seine Detritusform bei, die Zerfallsmassen verdichten sich hierbei. Den Herd umgibt ein dichter Wall von Leukocyten und Fibroblasten, unter denen außerordentlich zahlreiche eosinophile Zellen sich finden.

Wenn in den Herden selbst frühzeitig dichte Leukocyteninfiltration stattfindet, wird der Inhalt schnell resorbiert und man sieht ein von zahlreichen eosinophilen Zellen und anderen leukocytären Elementen durchsetztes Fibroblastengewebe.

Im dritten Stadium sehen wir dort, wo die Detritusmassen frühzeitig verschwinden, fibrilläres Bindegewebe mit reichlich Rundzellen und verringerter Zahl von Eosinophilen.

Sind aber die Detritusmassen noch erhalten, so treten, unmittelbar an ihnen liegend, die Riesenzellen mit ihren resorbierenden Fähigkeiten in Funktion. Die Detritusmassen werden durch junges Bindegewebe ersetzt. Die eosinophilen Zellen treten allmählich in den Hintergrund, sie sind nur noch in mäßiger Zahl vorhanden.

Weiter haben Joest und Felber bei Distomatose und Echinokokkose ausgeprägte lokale Eosinphilie festgestellt, während sie bei Tuberkulose, Nekroseherden, Leberabszessen, leukämischer Infiltration, Kapillarektasien, Melanosis, Rotlauf, Hepatitis interstitialis chronica diffusa, Ikterus und Gallengangsadenom lokale Eosinophilie niemals beobachtet haben. In 2 Fällen von Hepatitis interstitialis chronica diffusa haben sie ganz vereinzelt eosinophile Zellen angetroffen, die übrigen Fälle ließen aber Eosinophilie vermissen. Da

eosinophile Zellen in der Leber auch unter normalen Verhältnissen vereinzelt vorkommen können, geht der obige Befund bei den 2 Fällen nicht über das normale Maß hinaus.

Die Verfasser kommen zu dem Schluß, daß ausgesprochene lokale Eosinophilie in der Leber nur bei zooparasitären Erkrankungen vorkommt, während die untersuchten nichtzooparasitären Prozesse der Leber sich stets ohne lokale Eosinophilie präsentieren.

Für das Zustandekommen lokaler Eosinophilie bei zooparasitären Erkrankungen machen sich Joest und Felber die Erklärung Ehrlichs zu eigen, „daß gewisse Stoffe eine besondere chemotaktische Wirkung gerade auf die eosinophilen Zellen des Blutes besitzen, diese aus den Gefäßen herauslocken, derart, daß sie sich im Gewebe in größerer Zahl anhäufen und so das Bild der lokalen Eosinophilie entstehen lassen".

Ehrlich führt wie eingangs erwähnt, die chemotaktische Wirkung auf „Zerfallsprodukte epithelialer und epitheloider Zellen" zurück.

Da aber Zerfallsprodukte bei den verschiedensten Krankheiten entstehen, ohne daß lokale Eosinophilie auftritt, sondern diese Erscheinung in erster Linie bei Veränderungen zooparasitären Ursprungs auftreten, können hier nicht lediglich Zerfallsprodukte von Gewebszellen die Ursache sein, sondern es müssen nach Joest und Felber hier vielmehr „Stoffe in Frage kommen, die von den ins Gewebe eingedrungenen Parasiten herrühren". Welcher Art diese Stoffe sind, muß dahingestellt bleiben.

Die Verfasser nehmen allgemein an, „daß es wahrscheinlich Produkte des Stoffwechsels der Parasiten sind, die hier bei dem Zustandekommen der lokalen Eosinophilie als Ursache in Betracht zu ziehen sind".

In seiner pathologischen Anatomie der Haustiere schreibt Joest (13): Jugendstadien (Embryonen, Larven) von Band- und Rundwürmern werden bei den Haustieren häufig vom Darm aus auf dem Wege der Pfortader der Leber zugeführt, in deren Kapillaren sie größtenteils als Emboli stecken bleiben. Sie verhalten sich, in die Leber gelangt, verschieden.

Finden die Jugendstadien im Leberparenchym günstige Bedingungen, d. h. sind sie hepatophil, so entwickeln sie sich sogleich weiter ohne zu wandern und ohne eine Schädigung des Lebergewebes zu verursachen. Nicht hepatophile Jugendstadien dagegen, zu denen der Cysticercus tenuicollis oder Larven von Nematoden, die auf ihrer Körperwanderung in den Leberkapillaren stecken bleiben und verirrte Larven darstellen, gehören, schädigen infolge ihrer Wanderung das Lebergewebe durch „Zertrümmerung von Leberzellen und Kapillaren (mit Blutung) sowie durch eine teils traumatische, teils che-

mische (Stoffwechselprodukte der Parasiten) Reizung des interstitiellen Bindegewebes.

Ist die Parasiteninvasion hierbei sehr stark, so tritt die Bindegewebswucherung über das ganze Organ ausgebreitet auf d. h. es entsteht eine Hepatitis interstitialis diffusa. Ist die Zahl der in die Leber eingeschwemmten Parasiten geringer, so entwickeln sich, von jedem Parasiten ausgehend, eine örtlich beschränkte chronische Entzündung, eine Hepatitis interstitialis „parasitaria multiplex".

Bei letzterer werden die mit dem Pfortaderblut eingeschleppten und zugrundegehenden Parasiten entweder unter Knötchenbildung abgekapselt, oder es bildet sich eine meist multiple, lokal begrenzte interstitielle Leberentzündung. Dies geschieht namentlich dann, wenn noch jugendliche Parasiten, die aber infolge ihrer Wanderung bereits örtliche Zerstörungen in der Leber hervorriefen, frühzeitig zugrundegehen und zerfallen, so daß nach einiger Zeit nicht mehr die Parasiten selbst, sondern nur die Folgen ihrer örtlichen Zerstörungen des Lebergewebes nachweisbar sind. So eine Leberentzündung kann aber auch aus den örtlichen Zerstörungen von Lebergewebe, welche die Leber kurz durchwandernde Parasitenlarven hervorrufen, sich entwickeln, ohne daß die Parasiten selbst in den Herden längere Zeit verweilt haben.

Die histologischen Beschreibungen habe ich schon früher angeführt (bei Joest und Felber). Bei der Hepatitis interstitialis parasitaria multiplex kommt Joest zu der Überzeugung, daß ihr eine mit dem Pfortaderblute zugeführte parasitäre Schädlichkeit zugrunde liegt. Bakterien konnten in den Herden nie nachgewiesen werden, auch keine Parasiten oder Reste derselben, jedoch lassen die multiplen, disseminierten umschriebenen Zerstörungsherde und die hochgradige lokale Eosinophilie auf Parasiten schließen. Es dürften junge Tenuikollen oder sonstige nichthepatophile Jugendstadien von Bandwürmern oder Nematodenlarven in Frage kommen.

Die Nematodenknötchen in der Leber will ich hier aber noch kurz erwähnen. (Die kalkig-fibrösen Knötchen in der Pferdeleber, die durch Invasion von Echinokokken hervorgerufen werden, hat Olt (16) beschrieben. Ich habe sie bei der Erwähnung der Arbeit bereits angeführt.

Die mit dem Pfortaderblut in die Leber gelangten Nematodenlarven finden hier nicht den ihnen zusagenden Boden für ihre Weiterentwicklung. Sie gehen deshalb in der Leber entweder da, wo sie in einer Kapillare stecken bleiben, oder nach kurzer Wanderung zugrunde und erzeugen bei schwacher oder mäßig starker Invasion submiliare, miliare bis stecknadelkopfgroße graue oder graugelbliche Knötchen.

Histologisch läßt sich in jungen Knötchen die Larve meist noch

nachweisen. Sie ist umgeben mit Entzündungszellen, unter denen die eosinophilen Leukocyten hauptsächlich vertreten sind. Peripheriewärts entsteht Bindegewebsproliferation mit dem Ziele der Abkapselung. Mit zunehmendem Alter sind nur noch in der Detritusmasse Reste der abgestorbenen Larve erkennbar. Es kommt zur Bildung von jungem Bindegewebe mit zahlreichen eingelagerten Eosinophilen. Am Rande der Knötchen tritt bereits eine bindegewebige Kapsel auf, die ebenfalls mit meist zahlreichen Eosinophilen durchsetzt ist. Vom Zentrum der Knötchen aus setzt allmählich Homogenisierung und Hyalinisierung des Inhalts ein, die Rückbildung schreitet immer mehr fort, es erfolgt Ablagerung von Kalksalzen und damit oft Verkalkung des ganzen Kerns. Analog dem Vorgang im Zentrum des Knötchens wird die periphere Bindegewebskapsel weiter ausgestaltet, sie hebt sich von der Detritusmasse ab und enthält hier noch in wechselnder Zahl eosinophile Leukocyten. Während der Rückbildung der Detritusmassen der Knötchen trifft man vielfach Fremdkörperriesenzellen an, die sich den Detritusmassen meist breit anschmiegen.

Trifft man die Knötchen in vollkommenem verkalktem Zustande in der Leber an, so läßt sich histologisch nicht mehr sagen, ob die Knötchen auf Invasion von Nematoden oder Echinokokken zurückzuführen sind.

Hoeppli (10) hat eingehende Untersuchungen über die anatomischen Veränderungen im Tierkörper durch Ascarislarven und über die histologischen Reaktionen parasitischer Nematoden im Wirbeltierkörper angestellt.

Er hat experimentell Tiere (Meerschweinchen, Kaninchen, Mäuse) mit Larven von Ascaris lumbricoides infiziert und die Veränderungen der wandernden Larven in den passierten Organen kurze Zeit (4—48 Stunden) und längere Zeit (3—11 Tage) nach der Infektion histologisch festgehalten. Er fand dabei 12 Stunden nach der Infektion die mit dem Pfortaderblut eingeschwemmten Larven zum größten Teil in den Gefäßen liegend. Es traten hierauf kleine Infiltrate aus polymorphkernigen Leucocyten, darunter viel Eosinophilen, auf. Die Infiltrate nehmen an Größe zu. Auch an den Stellen innerhalb des Capillaren, an denen die Larven stecken geblieben sind, liegen zuweilen Häufchen von Polymorphkernigen. In der unmittelbaren Umgebung der zum Teil erweiterten Capillaren fanden sich herdweise kleine Infiltrate. Das Lebergewebe zeigte auch herdweise geringe Stauung. Im Bereich der Infiltrate fanden sich kleinste Nekrosen und kleine Hämorrhagien.

Längere Zeit nach der Infektion sind in der Leber die Infiltrate und Nekrosen ausgedehnter geworden, sie äußern sich makroskopisch oft in der Einlagerung kleiner, gelblicher Fleckchen im

Gewebe. Die herangewachsenen Larven fallen deutlich auf. Die Kerne der Infiltrazellen und der Leberzellen zeigten Degenerationserscheinungen in Form von Pyknose, und zuweilen, besonders bei den polymorphkernigen, in Gestalt der Karyorrhexis. Die Nekroseherde waren besonders in der Leber von Mäusen sehr zahlreich. Eine Wucherung von Bindegewebe oder eine sonstige stärkere Regeneration des Gewebes war in den bis 10 Tage alten Fällen nicht zu erkennen, abgesehen von mäßig reichlichen Mitosen am Rande der Nekroseherde. Während bei Ascaris lumbricoides-Infektion eine Abkapselung bezw. Knötchenbildung im allgemeinen vermißt wird, da es den Larven in der Mehrzahl schließlich doch gelingt, auch wenn sie längere Zeit im großen Kreislauf zirkulieren, über die Lunge den Darm zu erreichen, führt die Infektion mit Belascaris zur Knötchenbildung, da diese Larven in großer Zahl im Gewebe stecken bleiben. In diesen Knötchen liegt im Zentrum die Larve, inmitten eines kleinen nekrotischen Bezirkes, nach außen davon Epitheloidzellen und selten Riesenzellen. Die äußere Begrenzung des Knotens bilden ringförmig angeordnete Fibroblasten und Bindegewebsfasern. Am Außenrand der Knötchen liegen in der Regel Eosinophile und Rundzellen. Die bindegewebige Umwandlung schreitet von der Kapsel nach dem Zentrum zu vor, wie sich aus den einwuchernden Gitterfasern erkennen läßt.

In seiner zweiten Abhandlung bringt Hoeppli (11) die eben erwähnten histologischen Reaktionen des Wirbeltierkörpers in Beziehung zu dem biologischen Verhalten der Parasiten und schreibt:

Die allgemein auftretende reaktive Veränderung der Gewebe ist eine Zellinfiltration in der Umgebung der Larven. Es handelt sich hauptsächlich um polymorphkernige neutrophile Leucocyten mit einer Beimengung von mehr oder weniger Eosinophilen. Bereits wenige Stunden nach dem Eindringen der Larven in die Gewebe lassen sich kleine Infiltrate nachweisen. In der Leber ist gut zu erkennen, wie das Gewebe im Bereich der Zellinfiltrate teils wohl infolge der Einwirkung der Leukocyten teils vermutlich infolge gewisser vom Wurm abgesonderter Stoffe aufgelockert wird und einer zunehmenden Nekrose verfällt. Auch wo Larven innerhalb der Kapillaren stecken bleiben, sammeln sich um sie Leukocyten, vorwiegend Eosinophile.

Eine auf die Absonderung besonderer Stoffe bei der Wanderung zu beziehende Gewebsreaktion ist die fast stets zu beobachtende starke Beteiligung der Eosinophilen in den Zellinfiltraten, die sich um den Parasiten selbst finden und als Spur seines eingeschlagenen Weges noch erkennbar sind, wenn der Wurm das betreffende Gewebe bereits verlassen hat; ferner sind kleine Nekrosen in der unmittelbaren

Umgebung des wandernden Parasiten auf abgesonderte toxische Produkte des Parasiten zu beziehen.

Beschreibungen über parasitäre Veränderungen in Hühnerlebern habe ich in der Literatur nicht gefunden.

Material und Technik.

Für die Untersuchungen standen 7 Hühnerlebern zur Verfügung, die sämtliche in 4% Formalinlösung aufbewahrt, fixiert und gehärtet waren. Von diesen Lebern wurden je Fall 2—3 Gewebsstücke von verschiedenen Stellen des Organs, die besonders deutlich die pathologischen Veränderungen in Gestalt der grauen bis gelben stecknadelspitzkleinen Herdchen zeigten, entnommen und nach den Angaben von Schmorl (19) in Paraffin eingebettet.

Von jedem Fall wurden 60—100 Schnitte von 4 und 7 Tausendstel Millimeter Dicke angefertigt und mit einer kombinierten Methode (Ausbreitung in warmem [40—45° C] Wasser dem etwas Gummi arabicum zugesetzt war) auf Objektträgern aufgeklebt und im Brutschrank getrocknet. Je nach Bedarf wurden auch von einzelnen Fällen als Übersichtsbild Gefrierschnitte angefertigt.

Die Schnitte wurden verschiedenen Färbemethoden unterzogen und zwar:

1. Hämatoxylin-Eosin (Hämatoxylin nach Hansen),
2. van Gieson'sche Färbung,
3. Giemsa-Färbung
   (nach Seifried-Heidegger und nach Schridde),
4. May-Grünwald Färbung nach Aßmann.
5. Alaunkarmin-Färbung:
   $^1/_2$ Tag die Präparate in Alaunkarmin, hierauf für $^1/_2$ Stunde in Ferrocyankalium, dann $^1/_2$ Stunde in 1% Salzsäurewasser und schließlich in dest. Wasser.

Übertragen der Schnitte in 80%, absol. Alkohol, Karbolxylol, Xylol und Einbetten in Kanadabalsam.

Eigene Untersuchungen.

Fall 440/35.

Leber von einer im Verenden getöteten Junghenne, Sussex, Fußring 4222, Flügelmarke 2905 (Landesgeflügelhof).

Befund: Nährzustand sehr gut, Leber durchsetzt mit sehr vielen stecknadelspitzkleinen graugelben Pünktchen, sonst o. B.

In den Därmen mehrere Bandwürmer (Raillietina cesticillus).

Kulturell: Herz, Leber, Milz, Ovar o. B.

Histologisch fällt vor allem die starke Blutfülle der Leber auf. Deren Parenchym erscheint durchwegs degeneriert (Vakuolenbildung, schlechte Färbbarkeit der vielfach geblähten Kerne). Das Interstitium hebt sich nur stellenweise durch vermehrten Zellreichtum um die prall gefüllten Blutgefäße deutlicher ab.

Beim Durchmustern der Schnittpräparate (rund 70) finden sich multipel annähernd gleich große rundliche, meist regellos intralobulär liegende Herde entweder in Blutgefäßnähe oder nur von stärkeren Blutungen umgeben. Diese Herde lassen zentral starken Zellzerfall sowie Kernblähung und Kernsplitterung erkennen. Unter den vermehrt darin auftretenden Zellelementen sieht man neben untergehenden Erythrocyten bisweilen auch Eosinophile und zwar manchmal ziemlich gehäuft peripher um das Zerstörungszentrum. In einem an ein Blutgefäß anschließenden Herd finden sich auch zentral zahlreiche Eosinophile. Umgrenzt werden die Herde vor ihrem Übergang in das in seinem Aufbau noch normale Lebergewebe von verschieden starken Blutungen.

Kleinere rundliche Herde in der Nachbarschaft der Blutgefäße, die stark zellhaltig sind, wechseln ab mit Stellen, an denen das Lebergewebe herdförmig geronnen ist (neu entstehender Herd?).

Die beschriebenen Leberveränderungen erinnern an die bei Säugetieren (bes. Kälbern) bereits bekannten nekrobiotischen Herdchen, deren Entstehung auf Bakterien bezw. deren Toxine zurückgeführt werden. Joest (13) hat sie in der Leber auch bei Geflügelcholera mehrfach bei Gänsen und Hühnern gefunden.

Ob die schwache bis gehäufte Beteiligung der Eosinophilen hier angesichts des bakteriell negativen Befundes bei dieser Junghenne allenfalls als ein Hinweis dafür zu betrachten ist, daß bei der Entstehung der Nekroseherdchen Toxine der festgestellten Darmparasiten mitbeteiligt sind, muß offen gelassen werden. Auffallend ist nämlich, daß in der Literatur bei der Beschreibung derartiger Herde nirgends das Vorkommen von Eosinophilen erwähnt ist.

Andererseits schreibt Schilling (18), daß Eosinophilie im Blut allein schon für Darm-Helminthiasis spricht.

Fall 478/35.

Leber einer Junghenne mit Bewegungsstörungen, rebhuhnfarben, Fußring 4770, Flügelmarke 4633 (Landesgeflügelhof).

Befund lebend: Kamm blaß, Bewegung ataktisch, Nährzustand mittelmäßig, Iris goldbraun. Getötet: Milz geschwollen (kleinnußgroß), Leber stark geschwollen von gelben bis stecknadelkopfgroßen Punkten durchsetzt, im Darm 4 Spülwürmer (Ascaridia lineata, $\frac{2}{+}$ 0, $\frac{2}{+}$ 0), massenhaft Davainea proglottina, vereinzelt Spulwurmeier mit Larven, Nerven o. B.

Kulturell: Milz: einige Saprophyten (Staphylokokken). Leber: keimfrei.

Histologisch:

In den über 90 Schnittpräparaten aus mehreren Partien der Leber fallen vor allem die zahlreichen Detritusmassen enthaltenden Herde verschiedenster Formen auf (Bild 1). Diese liegen regellos im Lebergewebe und zwar sowohl intralobulär wie auch von Lobulus zu Lobulus reichend. Sie sind rundlich oder oval, auch wie Gefäßverzweigungen, je wie der Schnitt getroffen ist.

Fall 478/35.

Bild 1.

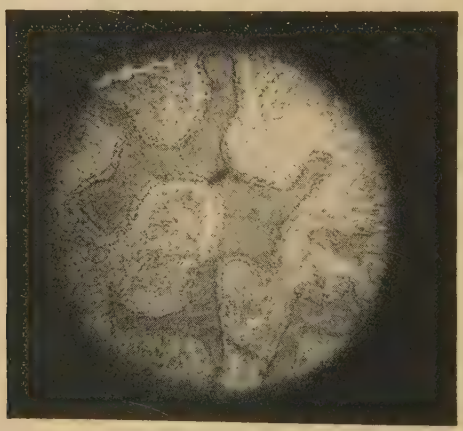

Leberschnitt mit bohrgangähnlichen Herden (Übersichtsbild).

Färbung: Hämatoxylin-Eosin.

Vergrößerung etwa 50 fach.

Bei näherer Besichtigung dieser Herde enthalten die Detritusmassen, die manchmal an Blutkoagula erinnern, rundliche ovale und längliche Kerntrümmer sowie Gebilde gleich untergehenden Erythrocyten und unmittelbar daran reihen sich ringsherum Riesenzellen an Riesenzellen.

Anschließend an die Zone der Riesenzellen folgt wechselnd stark ausgeprägt ein Wall von Leucocyten und Fibroblasten mit reichlich Eosinophilen (Bild 2).

Fall 478/35.

Bild 2.



Leberschnitt mit Detritus, Riesenzellen, Fibroblasten und Zellinfiltration.
Färbung: Hämatoxylin-Eosin.
Vergrößerung etwa 1000 fach.

Das angrenzende Lebergewebe ist verschieden stark zellig und auch blutig infiltriert, wobei Eosinophile oft haufenweise im Lobulus unvermittelt auftreten.

Das Ganze macht den Eindruck, als ob der Zerstörungsprozeß von den Zentralvenen der einzelnen Lobuli ausginge und die Parasiten auf diesem Weg in das Lebergewebe eingedrungen sind. Parasiten selbst oder Reste bezw. Teile von ihnen konnten nicht gefunden werden.

Manche Lobuli stellen nurmehr einen zelligen Haufen aus überwiegend Eosinophilen ohne Leberstruktur dar und lassen höchstens am Rande noch Leberzellreste erkennen.

Peripher aber auch zentral liegen bisweilen bräunliche pigmentähnliche Massen in Streifen oder Zügen.

Ganz vereinzelt glaubt man kleine Bohrgänge zu sehen, die in Wirklichkeit aus Fibroblastengewebe bestehen (alte Bohrgänge?).

Gleich hochgradig wie in den Lobuli sind auch die Veränderungen in den Interstitien. Diese sind oft auf weite Strecken mächtig verbreitert durch zellige Infiltration. Die Infiltratzellen sind stark mit Eosinophilen durchsetzt, nicht selten bestehen sie fast ausschließlich aus Eosinophilen.

Die histologischen Befunde, die möglicherweise auf eine Invasion von Parasiten hindeuten, decken sich mit Vorbericht, klinischem Befund und Zerlegungsbefund und lassen mindestens eine parasitäre Erkrankung möglich erscheinen.

Fall 481/35.

Leber von einer verendeten Junghenne, Sussex, Fußring 4256, Flügelmarke 3389 (Landesgeflügelhof).

Befund: Nährzustand gut, in der geschwollenen Leber massenhaft stecknadelspitzkleine gelbe Punkte, seröse Bauchfellentzündung. Milz stark geschwollen, ebenso die Nieren, Augen o. B. Blutungen in der Cuticula, Darminhalt schwärzlich, Darmschleimhaut stellenweise entzündet, im Inhalt Davainea proglottina.

Kulturell: Herz, Leber, Milz, Ovar auf Drigalski: o. B. Ovar hämorrhagisch, mit gestielten, degenerierten Dottern besetzt.

Histologisch: In den nahezu 70 Leberschnitten dieses Huhnes liegen multipel mit Vorliebe in der Nähe von Blutgefäßen im Parenchym meist zentral, aber auch subserös, zellig infiltrative Herde dicht oder löcherig im Bau von verschiedener Größe. Blutfülle und Blutungen zwischen den Leberzellbalken überwiegen, aber auch Zellinfiltration in der Umgebung der Knötchen ins Parenchym hinein ist bisweilen zu beobachten.

Bei Ölimmersion erkennt man in den Herden zentral nekrotisches kernsplitterreiches Gewebe, zerstörte Leberzellen und ganz vereinzelt Eosinophile. Die Beteiligung der Erythrocyten wechselt, vielfach sind sie bereits untergegangen.

Trotz Befund von Bandwürmern bei der Obduktion konnten histologisch nur vereinzelt und zwar in den dichteren Herdchen Eosinophile gefunden werden. Da durch die kulturelle Untersuchung eine bakterielle Krankheitsursache ausscheidet, dürften die Nekroseherde, wenn nicht auf Stoffwechselschädigung, auf die Toxine der Bandwürmer zurückzuführen sein und daher die lokale Eosinophilie stammen.

Fall 484/35.

Leber von einer Junghenne mit allgemeiner Schwäche, rebhuhnfarben, Fußring 4423, Flügelmarke 3093 (Landesgeflügelhof).

Befund lebend: Kamm blaß, Iris goldgelb, Bewegungen o. B. Nährzustand mittelmäßig. Getötet: Leber geschwollen, von vielen bis stecknadelkopfgroßen graugelben Punkten durchsetzt, Luftsäcke verdickt, milchig getrübt. Nieren geschwollen, rechter Harnleiter mit klarer, schleimiger Flüssigkeit prall gefüllt. Darmschleimhaut katarrhalisch entzündet. Nerven o. B. Milz geschwollen.

Mikroskopisch: Dünndarm: massenhaft Davainea proglottina.

Kulturell: Leber, Milz o. B.

Histologisch fällt in den gut 100 Schnittpräparaten der Leber dieser Junghenne durchwegs die starke zellige Infiltration ins Auge. Diese hat ihren Sitz vorzugsweise in den Interstitien und stellt ganze Zellhaufen fast nur aus Eosinophilen dar, kommt aber auch unmittelbar unter der Leberserosa vor (Bild 3).

Fall 484/35.

Bild 3.

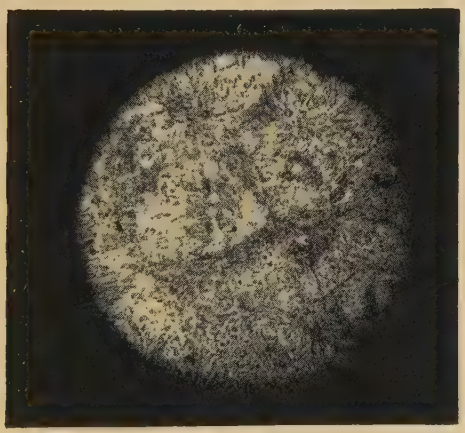

Leberschnitt: Interstitielle Infiltrate und Nekroseherd im Lobulus (Übersichtsbild).

Färbung: Hämatoxylin-Eosin.

Vergrößerung etwa 100fach.

Nicht selten treten etwas lockerer und mehr diffus derartige Zellansammlungen in den Lobuli auf. Blutfülle und Blutungen treten gegenüber den anderen Fällen zurück, wenn auch in einzelnen Lobuli kleine Blutungen zu finden sind.

Weiterhin fällt auf, daß Blutgefäße häufig thrombosiert sind. Nach ihrer Lage, an oder in den Zellinfiltraten, dürften die Thrombosierungsvorgänge zu den eosinophilen Infiltrationen im Zusammenhang stehen.

In den Lobuli treten unvermittelt zellige knötchenähnliche Herde auf, deren Zentrum Fibroblastengewebe oder zellige Bestandteile mit noch erhaltenen Kernen vermischt mit Fibroblasten aufweist. Umgeben sind diese Herde von einem ganz oder teilweise geschlossenen Ring von Infiltratzellen mit Eosinophilen und manchmal etwas bräunlichen pigmentähnlichen Massen. In der Gefäßwand und der Gefäßwand anliegend sieht man gleichfalls derartige Herde (Wurminvasionsherde?) (Bild 4).

Fall 484/35.

Bild 4.



Wallartige Infiltration eosinophiler Zellen unter der Serosa um einen beginnenden Fibroblastenherd.
Färbung: Hämatoxylin-Eosin.
Vergrößerung etwa 400 fach.

Durch einen Lobulus führt in breitem Streifen in sichtlich zerstörtem Gewebe ein eosinophiles Zellinfiltrat zu einem rundlich ovalen von gut erhaltenen Leukocyten umgebenen Herd, der

zentral noch zellig erkenntliche Massen wie in Gerinnung enthält.

Einzelne Lobuli sind vom Rande her druckatrophisch eingeengt durch das stark zellig infiltrierte Interstitium, das in Massen Eosinophile enthält. In solchen Lobuli finden sich auch eosinophile Zellherdchen, besonders zentral.

Wie hämorrhagische Bohrgänge aussehende Veränderungen wie bei Fall 478 konnten nur dreimal festgestellt werden. Die Detritusmassen erscheinen jedoch hier etwas geschrumpft, die Randzone stärker ausgeprägt, ebenso der Bindegewebswall mit seiner eosinophilzelligen Infiltration (Bild 5).

Fall 484/35.

Bild 5.

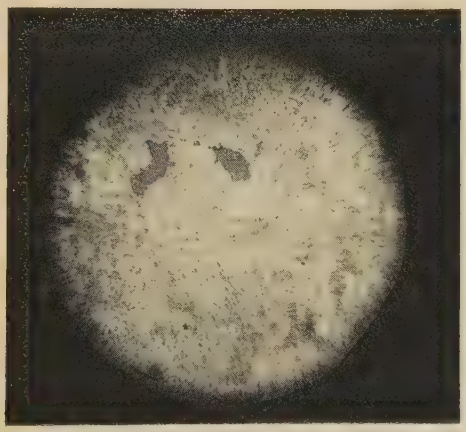

Leberschnitt mit bohrgangähnlichen Herden (Übersichtsbild).
Färbung: Hämatoxylin-Eosin.
Vergrößerung etwa 100 fach.

Auf jeden Fall spricht die überaus starke lokale Eosinophilie sowie das Vorhandensein von Veränderungen, die als Bohrgänge gedeutet werden können, dafür, daß möglicherweise Parasiten das Lebergewebe passiert haben. Diese selbst konnten mit Sicherheit nicht nachgewiesen werden.

Fall 488/35.

1 Junghenne mit Bewegungsstörungen, Sussex, Fußring 4207, Kückennr. 2974 (Landesgeflügelhof).

Befund lebend: Kamm blaurot, Beinschwäche, Nährzustand mäßig, Federn um die Kloake durch Kot verklebt, Iris goldgelb, sitzt meist, Schlafsucht.

Getötet (Kopfschlag): Leber an einigen Stellen von hellen etwa grießkorngroßen Punkten durchsetzt, Gallenblase stark erweitert, Milz o. B. Drüsenmagenschleimhaut hämorrhagisch, Cuticula lederartig, Nieren leicht geschwollen, Harnstauung im linken Harnleiter, in der Darmschleimhaut einige Haarwürmer, im Darminhalt viele Blutflocken, Nerven o. B.

Mikroskopisch: Zahlreiche Davainea proglottina im Darm.

Histologisch: Die gesamten Leberschnitte (nahezu 70) zeigen starke Blutgefäßfülle und sehr viele Blutungen. Die Zahl der Herde scheint geringer wie in den bisherigen Fällen. Die Herde selbst lassen einen verschiedenen Aufbau erkennen. Im Zentrum eines Herdes sieht man geblähte Kerne, Kerntrümmer, einzelne Eosinophile, drum herum schlecht färbbare Kerne und löcheriges Gewebe, weiterherum Blutzellen und darunter auch Eosinophile. Auch stark zelliges Zentrum ist bei manchen Herden zu finden. Bisweilen gewinnt man den Eindruck einer Gerinnung des Protoplasmas mit zentral sehr vielen Eosinophilen in den Gewebsvakuolen, dessen geblähte Kerne bereits mit beginnender Splitterung noch hervortreten (toxischer Herd?). Außen herum reihen sich wallähnlich stark gefüllte Gefäße und Blutungen.

Die Blutgefäße zeigen oft Thrombose. Manchmal beginnt anscheinend neben dem prall gefüllten Blutgefäß Nekrose, die auch die Blutgefäße selbst ergreifen kann, so stark, daß rechts und links davon Gerinnungen mit Kernveränderungen auftreten.

In der Nähe eines Blutgefäßes und von da aus ergießen sich ziemlich viele Eosinophile ins nekrotische Nachbargewebe. Größere Nekroseherde beherbergen meist mehr zentral zahlreiche Eosinophile oder sie zeigen zentral dichte Kernsplitterung, dann wabige Gerinnung mit geblähten Kernen und vielen Eosinophilen und an der Grenze zum noch gesunden Gewebe Blutungen und Blutfülle.

Die Leberveränderungen erscheinen frischer wie im Fall 481 und zahlreicher als im Fall 440.

Das Auftreten von Eosinophilen in oft verhältnismäßig deutlichem Umfange läßt auch hier den Gedanken auftauchen, ob nicht doch die Parasitentoxine an der Entstehung der Nekroseherdchen mitbeteiligt sind.

Fall 499/35.

Leber von einer verendeten Junghenne, rebhuhnfarben, Fußring 4716, Flügelmarke 4798 (Landesgeflügelhof).

Befund: Nährzustand gut, Leber geschwollen, von feinen gelben Punkten in mäßiger Zahl durchsetzt, zwischen den Därmen dotterähnliche Massen; viele Haarwürmer.

Mikroskopisch: Dünndarm einige Exemplare von Davainea proglottina.

Histologisch: Außerordentlich starke Blutfülle und Blutungen beherrschen das Bild bei nahezu 70 untersuchten Leberschnitten. Die Herde, die im allgemeinen spärlicher wie bisher erscheinen, sind flächenhafter (konfluierend), größer und nicht so rundlich und stärker haemorrhagisch begrenzt. Einzelne haben ein zellig infiltriertes Zentrum, andere zeigen große Gewebslöcher mit seitlicher und zentraler Gerinnung, darin wenig Zellmaterial und zwar auch Eosinophile (im Verhältnis 1:2—1:3) und darum herum Blutfülle und Blutungen. Stark zellige Infiltration des Interstitiums ist nicht selten. Nekroseherde im Anschluß an Blutgefäße, auch um diese mit typischer Gerinnung und gleichzeitig deutlicher Zellinfiltration sind anzutreffen.

Auch hier ist die Beteiligung der Eosinophilen ziemlich deutlich gegeben, so daß angesichts des Fundes von Darmparasiten der gleiche Gedankengang wie bisher Geltung hat (Bild 6).

Fall 499/35.

Bild 6.

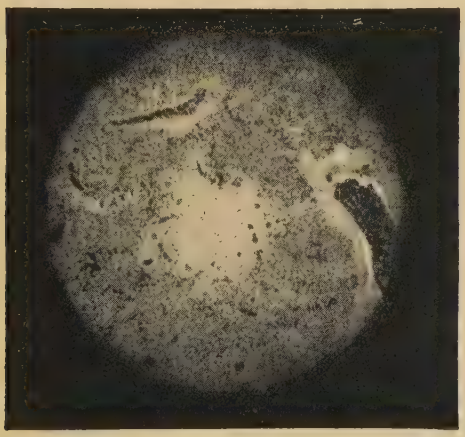

Nekroseherd in Blutgefäßnähe
(Übersichtsbild).
Färbung: Hämatoxylin-Eosin.
Vergrößerung etwa 50fach.

Fall 506/35.

1 Junghenne, Sussex, Fußring 4290, Flügelmarke 4768 (Landesgeflügelhof).

Vorbericht: Wurde am 21. 11. lebend eingeliefert, verendete in der folgenden Nacht.

Befund: Nährzustand sehr gut, Brustmuskel wie ausgeblutet, Leber geschwollen mit feinen gelben Punkten durchsetzt. Am Herz Petechien, Milz leicht geschwollen, fibrinöse Beläge an dem gut mit Dottern besetzten Eierstock. Darmschleimhaut hämorrhagisch, blauschwarz verfärbt, Inhalt mikroskopisch o. B. Nerven o. B.

Histologisch: Meist anscheinend von den Blutgefäßen ausgehend heben sich unklar einzelne Herde ab, die gänzlich wie aus durch Gerinnung verdichtem löcherigem Parenchym mit geblähten Kernen und auch einzelnen Eosinophilen bestehen.

In diesem Falle, bei dem Darmparasiten fehlten und somit als Krankheitsursache ausscheiden, sind auch nicht nur die Herde spärlicher und weniger ausgeprägt wie die bisher ermittelten Nekroseherdchen der Fälle, in denen Darmparasiten gefunden wurden, sondern auch die Eosinophilen verschwindend gering, also in normalem Maße beteiligt.

Ergebnis der histologischen Untersuchung.

Von den 7 histologisch untersuchten Hühnerlebern wiesen zwei Veränderungen auf, die zweifellos parasitären Ursprungs sind. Die auffallend starke lokale Eosinophilie im Verein mit den festgestellten Bohrgängen beweisen, daß Parasiten die Lebern durchwandert haben müssen, wenn auch diese selbst oder Teile von ihnen in den Schnitten nicht gefunden werden konnten. In den übrigen Lebern fanden sich viermal gut von der Umgebung sich abhebende, meist in Blutgefäßnähe gelegene nekrotische bezw. nekrobiotische Herdchen mit mehr oder weniger deutlicher Eosinophilie. In diesen Fällen wurden auch bei der Zerlegung Darmparasiten ermittelt.

In dem einem Fall, in dem dies nicht zutrifft, erscheinen auch die Nekroseherdchen in der Leber als solche weniger deutlich erkenntlich und beherbergen auch nur in normalem Maße eosinophile Leucocyten.

Darnach legen meine Untersuchungen den Schluß nahe, daß es, wenn auch nicht sehr häufig, parasitäre Veränderungen in der Leber bei den Hühnern geben kann, wenn auch das wenige Material ein endgültiges Urteil noch nicht zuläßt.

Schlußbetrachtung.

Da die histologische Untersuchung keine sicheren Anhaltspunkte über die Art der Parasiten gebracht hat, soll versucht werden, an Hand der bisher bekannten Entwicklungszyklen der Geflügelparasiten die Möglichkeiten für die Entstehung derartiger Herde zu erörtern.

Trematoden.

Die als Darmparasiten des Geflügels vorkommenden Trematoden haben einen komplizierten Entwicklungsgang. Die Bildung des bewimperten Embryos in den mit dem Kot abgehenden Parasiteneiern erfolgt nur im Wasser. Die Entwicklung kompliziert sich durch eine doppelte Vermehrung. Im ersten Zwischenwirt (Schnecke) entwickelt sich zweimal hintereinander im Innern eines Larvenstadiums eine neue Generation. Das letzte im Wasser sehr bewegliche Stadium verläßt den ersten Zwischenwirt und verkapselt sich entweder im Freien an Gräsern oder dergl. oder dringt in einem zweiten Zwischenwirt (Schnecke, Frosch, Insekt) ein. Durch diesen zweiten Zwischenwirt, den sogenannten Transportwirt, verbreitet sich der vorher stark vermehrte Parasit; auf vom Wasser weit entfernten Wiesen werden das besonders der Grasfrosch, Libellen und andere Insekten bewirken. Da aber zur Schließung des Entwicklungskreises immer Wasser zugegen sein muß, sind Trematodenträger immer die Wassergeflügelarten oder anderes an Seen oder Flüssen gehaltenes Geflügel. Die Beschreibung der Arten der Wandlungen der Trematoden im Wirtstier führe ich später an.

Cestoden.

Wetzel (27, 28, 29, 30) beschreibt in längeren Abhandlungen ausführlich den Entwicklungskreis der Hühnerbandwürmer Davainea proglottina und Raillietina cesticillus.

Der wenigliederige Hühnerbandwurm Davainea proglottina hat seinen Siedlungsort im Anfangsteil des Dünndarmes. Die reifen Bandwurmglieder, die zahlreiche Hakenlarven (Oncosphären) enthalten, gelangen mit dem Kot ins Freie. Die ausgeschiedenen Proglottiden wandern von den Kothaufen fort, klettern an Pflanzen empor, suchen sich günstige Stellen aus, an denen sie von verschiedenen Schnecken, die als Zwischenwirte dienen, gefressen werden. In der Darmwand, in der Leber usw. der Schnecken entwickeln sich die Oncosphären zum Cysticercoid. Die Hühner erwerben den Bandwurm durch Fressen von mit Cysticercoiden behafteten Schnecken. Zwischenwirte sind Nacktschnecken, die wegen ihrer großen Verbreitung wichtigste davon ist Agrolimax agrestis (graue Ackerschnecke).

Der Hühnerbandwurm Raillietina cesticillus siedelt im Dünndarm, hauptsächlich in dem auf das Duodenum folgenden Darmabschnitt. Die reifen Proglottiden werden ebenfalls mit dem Kot abgesetzt und von Zwischenwirten aufgenommen. Als praktisch wichtige Zwischenwirte gibt Wetzel Laufkäfer an. Andere Forscher vermuten als Zwischenwirte die Stubenfliege, Schmetterlinge.

Andere weniger wichtige Hühnerbandwürmer machen ähnliche Entwicklungen durch.

Allgemein bedürfen alle Cestoden zu ihrer Weiterentwicklung mindestens eines Zwischenwirtes. Die Oncosphären gelangen immer passiv mit der Nahrung in das geeignete Zwischenwirtstier, dringen fast durchwegs aktiv in die Darmwand ein, wandern dann entweder direkt in die Leibeshöhle neben parenchymatösen Organen bei Wirbellosen, oder aber sie werden bei Zwischenwirten mit geschlossenem Gefäßsystem mit dem Blutkreislauf in die Organe getragen, die die günstigsten Entwicklungsbedingungen für sie bieten. Außer der Leibeshöhle ist dies in der Regel noch vor allem die Leber. Erst wenn sie ihre Larvenentwicklung im Zwischenwirt vollzogen haben, sind sie befähigt, sich in einem passenden Endwirt zur Geschlechtsreife zu entwickeln. Bei der Aufnahme der Finnen durch den Endwirt geht aus ihnen im Darm dieser Tiere die Umwandlung zum geschlechtsreifen Bandwurm vor sich.

Es kann aber vorkommen, daß Oncosphären zufällig nicht von ihrem regulären Zwischenwirt, sondern direkt von ihrem Endwirt aufgenommen werden, worauf der gleiche Weg zur Bildung von Finnen wie in einem Zwischenwirt eingeschlagen wird. Dies ist eine Fehlansiedlung, der Wirt in diesem Falle ein Fehl- oder Irrwirt. Die eingeschlossene Larve kann hier nicht die Geschlechtsreife, auch nicht mehr ein anderes Individuum des Hauptwirtes erreichen und geht schließlich zu Grunde.

Nematoden.

Die Nematoden sind die für das Hausgeflügel wichtigsten Parasiten. Unter ihnen kommen als wichtigste Gruppen von Parasiten die aus der Sektion der Ascarida in Frage. Zu ihnen zählen die eigentlichen Spulwürmer aus der Familie Ascaridae und dann Arten der Familie Heterakidae, die neuerdings zu den Oxyuren gezählt werden. Von den Heterakiden wird der Entwicklungsgang in allen einschlägigen Lehrbüchern ähnlich beschrieben. Die Entwicklung ist direkt, die jungen im Darm aus den aufgenommenen embryonierten Eiern geschlüpften Larven dringen zu ihrer Weiterentwicklung in die Schleimhaut der Blinddärme ein und erlangen dort ihre Geschlechtsreife.

Betreffs der Entwicklung der zur Gattung Ascaridia gehörenden Spulwürmer des Hausgeflügels finden sich in den Lehrbüchern oft keine deutlichen Angaben bezw. Stellungnahmen darin, ob die Spulwürmer des Geflügels ebenso eine Körperlungenwanderung durchmachen wie die der Säugetiere. Teils wird eine Körperlungenwanderung wie bei den Säugetierspulwürmern verneint, teils wird sie bejaht. Wieder andere Autoren schreiben, daß es nicht erwiesen ist. So schreibt Heidegger (9) über Ascaridea: Die Entwicklung ist direkt, die im Freien gereiften Eier gelangen durch perorale Aufnahme in den Darm, in welchem sich die Larven ohne Leber-Lungenpassage entwickeln.

Bittner (2) in Stang-Wirth schreibt allgemein über Nematoden: Bei den Nematoden des Geflügels ist die für das Verständnis der Übertragung wichtige Entwicklung noch nicht sicher bekannt. Die Embryonen entwickeln sich im Freien bei Gegenwart von Feuchtigkeit und Luft. Vielleicht genügt dann die Aufnahme der embryonierten Eier durch das Geflügel zur Entwicklung des fertigen Parasiten. Eine Blutpassage der Larven, wie sie heute für einige Säugetiernematoden feststeht, ist jedenfalls noch nicht erwiesen.

Heelsbergen (8) und Reinhardt (17) schreiben ebenfalls, daß die Embryonen der Spulwürmer des Geflügels sich im Darm entwickeln. Eine Leber-Lungenpassage wie bei Spulwürmern der Säugetiere ist nicht bekannt.

Fiebiger (4) dagegen bejaht die Körperlungenwanderung der Ascariden des Geflügels. Er schreibt: Subfamilie Ascaridiinae, unter welcher er die Spulwürmer des Geflügels anführt, „Entwicklung wie bei Ascaris (Lungenwanderung)".

Sprehn (25) bejaht ebenfalls die Körperlungenwanderung bei Ascariden. Er erwähnt in seiner Abhandlung zunächst, daß Heterakis und Ascaridia zu verschiedenen Gruppen zu zählen sind und sagt: Die Ascaridia sind „typische Spulwürmer" aus der Gruppe Ascarioidea, sind Dünndarmbewohner ohne Oesophagusbulbus, deren Larvenentwicklung mit einer Körperlungenwanderung der Larven vor sich geht, wie dies bei allen Säugetieraskariden ja ebenfalls der Fall ist. Im Gegensatz hierzu sind die Heterakisarten typische „Pfriemenschwänze", zur Gruppe Oxyuroidea gehörig. Sie sind Blinddarmbewohner, haben einen Oesaphogus mit Bulbus, und bei ihrer Larvenentwicklung findet keine Körperlungenwanderung der Larven statt.

Nach Sprehn (23, 24, 25, 26) geht allgemein die Entwicklung der Ascariden vom wurmförmigen Embryo bis zum geschlechtsreifen Parasiten unter Wachstum und Häutungen vor sich.

Als Beispiel führe ich hier die Entwicklung von Ascaris lumbricoides an. Die Eier gelangen mit dem Kot ins Freie und entwickeln sich in feuchter Erde zu invasionsfähigen Embryonen.

Diese schlüpfen im Freien im allgemeinen nicht aus, sondern müssen mit der Eihülle von einem passenden Endwirt aufgenommen werden. Im Magen des Wirtstieres schlüpfen die jungen Larven aus der Eihülle, entwickeln sich aber nicht direkt hier weiter, sondern dringen in die Darmwand ein und gelangen mit dem Pfortaderblutkreislauf durch die Leber in die Lunge. Hier bleiben sie in den Kapillaren stecken, bohren sich durch deren Wand aktiv hindurch und gelangen so in die Lungenalveolen und die Bronchien. Hier entwickeln sie sich eine Zeit lang weiter und werden schließlich von dem Flimmerepithel der größeren Bronchien und der Trachea aufwärts in die Schlundhöhle transportiert. Von hier werden sie abgeschluckt und entwickeln sich nunmehr im Darmkanal zum geschlechtsreifen Tier weiter.

Diese Larvenwanderungen müssen nicht immer den beschriebenen Weg nehmen, es kann zu Störungen des normalen Verlaufs kommen. Die Larven können statt normal in die Alveolen auch einmal in den großen Kreislauf durch Überwechseln von den arteriellen Lungengefäßen in die Äste der Lungenvene gelangen. Dadurch ist es möglich, daß sie über das linke Herz mit dem arteriellen Blutkreislauf in alle Organe getragen werden können, in deren Kapillaren sie dann stecken bleiben. Auch hier werden sie versuchen, sich aus dem Blutgefäßsystem auszubohren und im Parenchym herumzuwandern, bis sie schließlich zugrunde gehen. Die recht häufig vorkommenden parasitären Knötchen in den Organen verdanken ihre Entstehung solchen Larven mit Körperwanderung. Durch Masseninvasion können durch die wandernden Larven Leber- und Lungenveränderungen hervorgerufen werden. Die an sich geringfügigen und kaum beachtlichen Verletzungen der einzelnen Larven beim Bohren durch das Gewebe summieren sich bei massiver gleichzeitiger Aufnahme von Ascarideneier, daß pathologisch sichtbare Veränderungen in den Organen entstehen.

Auch bleiben Larven, die vom Darm aus mit dem Pfortaderkreislauf in die Leber gelangen, bereits dort im Kapillarsystem stecken.

Fiebiger (4) schreibt dazu über die parasitären Leberknoten: „Die Einschaltung der Leber in den Pfortaderkreislauf hat zur Folge, daß alle Parasiten, welche vom Darm aus in die Bluträume dringen, die Leber passieren müssen. Sehr viele bleiben in diesem Kapillarsystem stecken und entwickeln sich weiter oder gehen früher oder später zugrunde. Durch Bindegewebswucherungen in der Umgebung, durch die verschiedenen nach dem Tode des Parasiten sich einstellenden regressiven Prozesse kommt es zum Auftreten von Knoten, welche oft nur schwer die parasitäre Grundlage erkennen lassen. Sie können von Trematoden, Cestoden und Nematoden herrühren.

Die Knötchen können oft vermöge der gleichzeitig auftretenden Masseninvasion disseminierten Charakter erhalten".

Obwohl in den Sektionsberichten der bearbeiteten Fälle nur Bandwürmer und zwar Davainea proglottina und Raillietina cesticillus sowie von den Nematoden nur Ascaridea lineata gefunden wurden, erwähne ich doch noch die Entwicklung von Syngamus trachealis, denn es ist in Erwägung zu ziehen, ob nicht die Tiere frisch infiziert wurden und die Larven von Parasiten erst ihre Entwicklung durchmachen bezw. nach Aufnahme im Darm gerade mit dem Blutkreislauf über die Leber in den Körper bezw. an ihren Lieblingssitz auf dem Wege sind.

Die Eier von Syngamus trachealis gelangen im Sechzehnzellenstadium unter der Bursa in die Trachea, dann durch Oesophagus, Darmtrakt mit dem Kot ins Wasser oder in feuchte Erde; die Embryonen entwickeln sich in einer Woche nach einer Häutung zur infektionsfähigen Larve. Die Aufnahme geschieht mit dem Futter oder Trinkwasser, auch mit Regenwürmern, die solche Larven aufgenommen haben. Die Larven dringen in die Darmschleimhaut ein, gelangen in die Blutgefäße und auf demselben Wege wie so viele andere Nematodenlarven d. h. durch den Blutstrom, nach ihrem Bestimmungsort und zwar in die Lungen, wo sie sich in die Alveolen ausbohren. Sie häuten sich zweimal, wandern weiter in die Trachea, wo sie zum geschlechtsreifen Wurm (nach Kopulation) heranwachsen.

Allgemein ist eine direkte Entwicklung der parasitischen Nematoden in Tieren, also die Bildung auf einander folgender parasitischer Generationen bis heute für keine Nematodenart einwandfrei festgestellt. Die in einem tierischen Endwirt von geschlechtsreifen Nematoden erzeugten Jugendformen müssen viel mehr immer erst wieder in einen neuen Wirt gelangen, um sich weiter entwickeln zu können, und in weitaus der Mehrzahl der Fälle muß der Parasit dabei auf kürzere oder längere Zeit einen Teil seiner Entwicklung im Freien durchmachen.

Verschiedene hervorragende Forscher haben versucht eine theoretische Erklärung des ganzen Vorganges der komplizierten Wanderungen, welche zahlreiche Nematoden als Larven im Wirtskörper unternehmen, zu finden. Diese Wanderungen scheinen in der Biologie der Helminthen eine allgemeine Geltung zu besitzen, da man die gleichen Erscheinungen auch bei Trematoden und Cestodenlarven annehmen muß.

Fülleborn (7) hat in längeren Untersuchungen das Verhalten der Larven von Strongyloides stercoralis, von Hakenwürmern und von Ascaris lumbricoides biologisch zu deuten versucht. Er kommt bei Ascaris lumbricoides zu folgendem: „Der Grund, weshalb die Larven von Ascaris lumbricoides sich nach Verfütterung nicht direkt im Darme festsetzen können, scheint darin zu liegen, daß dieser Parasit ähnlich wie es bei „Fischascariden“ der Fall ist (es gibt in

Seefischen enzystierte Ascariden, die in Seevögeln, Seehunden, welche diese Fische verzehren, geschlechtsreif werden) ursprünglich nur durch „Zwischenwirt" infizierte und daß später dann der „definitive Wirt" gleichzeitig auch zum „Zwischenwirte" wurde, ein Vorgang, für den es Parallelen in der Helminthologie gibt. Um zu den inneren Organen wie Leber, Lunge usw. des „Zwischenwirtes" zu gelangen, ist für eine Parasitenlarve das Einbohren in die Gewebe — sei es vom Darme aus, sei es von der Haut aus — aber unerläßlich. Da nun alle nach dem Einbohren in das Gewebe in die Zirkulation geratenden Wurmlarven aus rein mechanischen Gründen nicht nur zur Lunge gelangen müssen, sondern von dort aus mit dem Flimmerepithel der Luftwege leicht auch in den Schlund befördert werden können, konnte sich ein „definitiver Wirt" durch die von seinem eigenen Darmkanal aus eingedrungenen und dann in seine Lungen geratenen Ascarislarven aber ebensogut mit den erwachsenen Würmern infizieren, als durch Verzehren eines in seinen Organen die entsprechenden Larvenstadien enthaltenen Beutetieres. Auf ganz analoge Weise könnte aber natürlich auch einer der vielen „Zwischenwirte" von Ascaris lumbricoides evtl. zum „definitiven Wirt" des Parasiten geworden sein und wenn wir annehmen, daß Ascaris lumbricoides sich auch bei Pflanzenfressern — die ja keine Zwischenwirte verzehren — findet, so wäre für diese der letztgenannte Modus sogar der einzig mögliche".

Bei Hakenwurmlarven schreibt Fülleborn: „Verfütterte Larven von Uncinaria stenocephala können gleich denen von Trichuris vulpis und Heterakis gallinae zuerst in die Drüsenschläuche des Magen-Darmkanals eindringen, um daraus wieder in dessen Lumen zurückzukehren, wo sie heranwachsen. Wir können das als eine „phylogenetische Reminiszenz" an einen für die Vorfahren dieser Parasiten noch obligatorischen Aufenthalt im Gewebe bezw. für eine früher obligatorische „Wanderung" vom Magen-Darmkanal zur Lunge auffassen. Dafür, daß für die Vorfahren der Hakenwurmlarven ein Lungenaufenthalt noch obligatorisch war, spricht die Tatsache, daß speziell in der Lunge, nicht aber innerhalb anderer Gewebe, eine sehr erhebliche morphologische Weiterentwicklung der Hakenwurmlarven stattfinden kann, die heutzutage für sie „entbehrlich" ist, die also anscheinend ein Überbleibsel eines früher noch notwendigen Entwicklungszustandes darstellt".

Während die Untersuchungen von Fülleborn sich vorwiegend in der Richtung bewegten, Anhaltspunkte für das historische Werden, den phylogenetischen Entwicklungsgang der Wanderungen aufzuklären und speziell auf Larven von Strongyloides sterc., Hakenwürmern und Ascaris lumbric. untersuchte, hat Freund (6) allgemein über Helminthenwanderungen geschrieben und versucht, durch

Verschiebung der Untersuchungen auf das ernährungsphysiologische Gebiet eine Klärung zu finden. Er kommt bei den Nematoden zu folgenden Erwägungen: „Es gibt eine Anzahl parasitischer Nematoden, die als Larven in das Darmrohr gelangt, aus diesem ausbrechend in die Gefäßbahn übertreten müssen. Dieses aktive Durchbohren der Darmwand ist durch ein Bedürfnis nach Bluteiweißnahrung bedingt".

Während des Aufenthaltes der Larven in der Gefäßbahn nähren sie sich von dem Nahrungsmaterial des Blutes und wachsen weiter. Es scheint, daß diese Eiweißnahrung zu normaler Entwicklung innerhalb einer gewissen Phase des Lebens notwendig ist, welches Bedürfnis im Darm nicht befriedigt werden kann, da zur Zeit des jugendlichen Zustandes ihnen Blutnahrung im Darm noch nicht zugänglich ist. Dieses Bluteiweißbedürfnis scheint sehr alt und weit verbreitet zu sein und kommt beinahe allen Helminthen zu, denn auch Larven von Trematoden und Cestoden brechen in einer gewissen Phase ihres Lebens in die Gefäßbahn ein. „In der Gefäßbahn werden sie passiv aus anatomisch-physiologischen Gründen weitertransportiert und entwickeln sich dabei artspezifisch verschieden schnell weiter. Die bei verschiedenen Nematoden auf diesem Wege verschieden schnell erreichte Endstufe der Notwendigkeit, mit Bluteiweiß ernährt zu werden, verbunden mit einer bestimmten Taxie zu gewissen spezifischen Organen, bedingt das aktive Ausbrechen aus der Gefäßbahn. Das Ausbrechen aus der Gefäßbahn erfolgt in die Außenwelt oder in Organe, die mit der Außenwelt kommunizieren, entsprechend dem Gesetz der Arterhaltung durch Ermöglichung der Neuinvasion anderer Wirte. Die in der Blutbahn oder nach dem Ausbrechen aus diesen verschieden schnell erreichten Entwicklungshöhen der Geschlechtsreife entsprechen scheinbar einer phylogenetischen Entwicklungsstufenreihe. Bei allen Darmnematoden, welche nach unseren Kenntnissen keine Passage aufweisen, kann man eine solche als phylogenetisch weggefallen annehmen, doch kann eine solche in einem eventuellen Zwischenwirt vorausgegangen sein. Die übrigen Nematoden, in allen anderen Organen als im Darm, unterliegen, soweit dies noch nicht festgestellt ist, der Passage durch die Gefäßbahn, auch wenn eine solche im Zwischenwirt vorhanden war. Bei allen Helminthen scheint die zwangsläufige Passage durch die Gefäßbahn für eine gewisse Zeit ihrer Entwicklung, die phylogenetisch älteste Einrichtung darzustellen, die für die meisten Formen bis heute besteht. Das Verhalten der in Rede stehenden Nematoden und Helminthen überhaupt wäre nicht als Wanderung, sondern als Passage zu bezeichnen."

Bei den Cestoden sehen wir fast durchwegs ein aktives Eindringen der Larven in die Darmwand der Zwischenwirte. Bei wirbellosen

Tieren haben wir ein Eindringen in die Leibeshöhle und in parenchymatöse Organe. Bei Wirbeltieren mit geschlossenem Gefäßsystem tritt eine Aufnahme in die Blutbahn ein. Hier setzt dann der Transport vom venösen Abschnitt in den arteriellen ein, der zur Ablagerung in verschiedenen Organen führt.

Die Trematoden nehmen einen ähnlichen Verlauf. Zusammengefaßt sind nach Freund (6) die Passagen der Trematoden im Wirtskörper folgend:

„1. Direkte Überwanderung aus dem Darm in mit ihm zusammenhängende Hohlorgane,

oder 2. Durchbruch der Darmwand in die Körperhöhlen und Einbruch in innere Organe,

oder 3. Durchbruch der Darmwand und Weitertransport auf der Blutbahn".

Auffallend ist, daß die Wege, die die Larven von Nematoden, Cestoden und Trematoden nehmen, in ähnlicher Weise ablaufen, sodaß Freund sagt, daß dieser Weg als ein allen Helminthen in Wirbeltieren zukommender erwiesen wird.

Sprehn (23) erklärt die Larvenwanderung wie folgt: Nach Entwicklung im Freien herrscht Mangel an Glykogen, im Darm sind die Larven daher zum anaeroben Leben nicht ohne weiteres befähigt, sondern müssen im Blut bezw. in den Organen Glykogen wieder speichern. Eine andere Erklärung ist die, daß es sich hierbei um eine Reminiszenz handelt, daß also die Entwicklung der Parasiten bei den Nematoden von Ektoparasiten über Gefäßparasiten, Parasiten der Atmungsorgane zu Darmparasiten erfolgt ist.

Bei den Ascariden wird die Wanderung damit erklärt, daß die Larven, die ja im Freien nur innerhalb der Eischale eine gewisse Entwicklung durchgemacht haben, in der von frischer Atmungsluft dauernd durchspülten Alveole eine wesentliche Weiterentwicklung erfahren, bis zu einem Stadium das die Hakenwurmlarven z. B. schon im Freien erreichen, und das die Larven erst zum Aufenthalt im Darm befähigt.

Von einigen anderen parasitischen Nematoden ist bekannt, daß ihre Larven sich, nachdem sie aus dem Ei, das in den Darm der Endwirte gelangt ist, ausschlüpfen, direkt in ihm weiter entwickeln. Allerdings scheint es auch hier so zu sein, daß häufig zunächst eine Larvenwanderung, jedoch nur eine Wanderung in ganz beschränktem Maße, etwa nur in die Schleimhaut des Darmes hinein, stattfindet.

Ich habe absichtlich ausführlich die ganze Entwicklungsgeschichte der Helminthen beschrieben, um alle theoretischen Möglichkeiten der Invasion von Wurmlarven in die Leber zu erfassen. Sehr eingehend habe ich besonders die Entwicklung und die Wanderungen der Parasiten beschrieben, die erstens bei den mir zur Bearbeitung über-

gebenen Fällen laut Sektionsbericht vorgefunden wurden, des weiteren solche Parasiten, die an und für sich häufige Befunde bei Hühnern darstellen, und bei denen an Hand ihrer Entwicklungsgeschichte und ihrer Wanderungen im Wirtskörper angenommen werden könnte, daß ihre Larven auf dem Wege zu ihrem Lieblingssitz die Leber passieren, oder später durch Überwechseln in den großen Kreislauf in die Leber verschleppt werden und dort stecken bleiben.

Wenn auch diese Würmer bei der Sektion der Hühner nicht vorgefunden wurden, so könnte es ganz allgemein doch möglich sein, daß einzelne Tiere sich mit Larven solcher Parasiten erst infiziert haben, und die soeben durch die Darmwand durchgebrochen sind und sich auf dem Wege über den Pfortaderkreislauf durch die Leber zu ihrem späteren Ansiedlungsort befinden, wobei einige Larven in den Leberkapillaren stecken bleiben, und ins Parenchym ausgewandert bezw. durch das Parenchym durchgewandert sind. Denn es ist bekannt, daß die Parasiten aktiv große Wanderungen durch die Gewebe antreten können, wobei sie zum Teil natürliche Spalten benützen, zum Teil im lockeren Zellgewebe längs der Gefäß- und Nervenstämme wandern, zum Teil aber auch rücksichtslos durch das Gewebe vordringen und es zertrümmern.

Die Untersuchungen und Untersuchungsergebnisse von Forschern, die sich mit dem ganzen Vorgang der komplizierten Wanderungen befaßten, und die dafür verschiedene Erklärungen fanden, habe ich deshalb ausführlich behandelt und angeführt, da ich folgende Überlegung hatte:

Erstens wollte ich an Hand der Erklärung, die einzelne Forscher als Grund für die Larvenwanderung anführen, einen weiteren Beweis dafür erbringen, daß die Larven der Ascariden des Geflügels doch auch wandern, denn warum sollten gerade nur die Ascariden der Säugetiere wandern und die des Geflügels nicht, wie verschiedene Autoren meinen, bezw. warum sollten die Erklärungen, weshalb die Ascariden der Säugetiere wandern müssen, nicht auch bei den Geflügelascariden zutreffen, oder anders gesagt, für die Geflügelascariden keine Anwendung finden?

Des weiteren wollte ich die Anzahl der für parasitäre Veränderungen in der Leber in Frage kommenden Parasiten möglichst erweitern. Nachdem es für Syngamus trachealis als sicher gilt, daß er nach Aufnahme im Darm durch den Blutstrom auf demselben Wege wie andere Nematoden-Larven in die Lungen gelangt, habe ich in Erwägung gezogen, ob nicht auch bei Arten des Genus Capillaria und Heterakis eine Wanderung in Betracht käme. Es gibt Capillarien beim Geflügel, die ihren Sitz im Oesophagus und im Kropf haben und die über die Blutbahn zu ihrem Ansiedlungsort gelangen, so daß der Gedanke nahelag, ob die Capillarien des Ge-

flügels, die ihren Sitz im Darme haben, nicht auch eine Wanderung unternehmen.

Ich kann jedoch dafür keinen Beweis erbringen.

Bei Hetarakis ist bekannt, daß ihre Larven sich zur Entwicklung in die Darmschleimhaut einbohren um daraus wieder in das Lumen des Darmes zurückzukehren, wo sie heranwachsen. Einige Heterakiden entwickeln sich dabei verschieden lange in der Darmschleimhaut, so, daß Darmknötchen hervorgerufen werden, während andere nur für kurze Zeit in die Darmdrüsen eindringen, ohne daß dabei Knötchen entstehen. Diese Entwicklung sind die letzten Spuren einer früheren Wanderung. Fülleborn spricht von einer phylogenetischen Reminiszenz an einen für die Vorfahren dieser Parasiten noch obligatorischen Aufenthalt im Gewebe bezw. für eine früher obligatorische Wanderung vom Magen-Darmkanal zur Lunge.

Wäre hier nicht theoretisch möglich, daß solche Larven verschiedentlich den Weg ihrer Vorfahren nehmen, dabei natürlich nicht die ganze Wanderung durchmachen, sondern nur, daß sie einmal tiefer in die Darmschleimhaut eindringen und von einem abführenden Blutgefäß weggetragen werden, vielleicht bis zur Leber gelangen, dort als verirrte Larven durch das Gewebe wandern und zugrunde gehen. Oder nehme ich noch die andere Erklärung der Wanderungen zu Hilfe, daß die Larven ein Bedürfnis nach Bluteiweiß oder Glykogen etc. haben, in der Darmschleimhaut dieses Bedürfnis nicht ganz befriedigt wird, die Larven daher weiter wandern, in ein Blutgefäß gelangen und wieder zur Leber weiter geschleppt werden.

Dies sind allerdings rein theoretische Überlegungen, bei denen ich mich nur auf die angeführten Erklärungen der Larvenwanderungen, die verschiedene Forscher geben, stützen muß.

Zusammengefaßt betrachte ich eine Wanderung der Larven bei Geflügelascariden als Tatsache. Dasselbe gilt für Syngamus trachealis. Für die Larven einzelner Nematoden versuchte ich theoretische Möglichkeiten aufzuzeigen, daß eine Wanderung ev. vereinzelt stattfinden könnte.

Während die Nematoden in der Mehrzahl direkt, also ohne Zwischenwirt, übertragen werden, und ihre Entwicklung und Wanderung bis zur Geschlechtsreife zum Teil im Freien, zum Teil im Endwirt selbst durchmachen, entwickeln sich die Trematoden und Cestoden in Zwischenwirten, so daß sie im Endwirt sogleich ohne weitere Passagen ihre Geschlechtsreife erlangen und sich ansiedeln. Ich möchte daher die Trematoden als Ursache für parasitäre Veränderungen in der Leber ausschließen, zumal bei den Hühnern Trematoden innerer Organe beinahe unbekannt sind, sondern nur als Darmparasiten vorkommen, höchstens Prosthogonomusarten, deren Überwanderung in den Eileiter direkt vom Darm aus, ohne in die

Blutbahn eingeschaltet zu werden, geschehen soll.

Erwähnen möchte ich noch die zu den Protozoen gehörenden Kokzidien. Bei der Kokzidiose kommen Veränderungen in der Leber vor, ich schließe sie aber als Ursache aus, denn wenn schon in der Leber Veränderungen durch starken Befall entstehen, müssen sich auch im Darm die typischen Veränderungen und vor allem Cysten feststellen lassen, denn in erster Linie ist der Darm der Hauptansiedlungsort. Bei den bearbeiteten Fällen wird dies jedoch durch den Sektionsbefund ausgeschlossen.

Zusammenfassung:

Es wurden Veränderungen in der Leber von sieben Hühnern untersucht und beschrieben.

Der Nachweis von bohrgang-ähnlichen Veränderungen und starker Eosinophilie bei 2 Hühnern lassen den parasitären Charakter dieser Veränderungen möglich erscheinen.

Die ursächlich in Frage kommenden Parasiten konnten nicht genau ermittelt werden, da die Parasiten selbst oder deren Jugendstadien nicht nachzuweisen waren.

Am Schlusse meiner Arbeit ist es mir eine angenehme Pflicht, Herrn Prof. Dr. Beck für die Überlassung des Themas, für die Bereitstellung des Materials sowie für die gütige Anleitung und Beratung während der Arbeit meinen wärmsten Dank auszusprechen.

Auch Herrn Veterinärmedizinalrat Hahn bin ich für die freundliche Anleitung und Beihilfe bei der Durchführung meiner Untersuchungen zu großem Danke verpflichtet.

Literatur.

1.) Angeloff: Die grauen durchscheinenden Knötchen in den Pferdelungen und ihre Beziehung zu der Rotzkrankheit. Arch. f. wiss. u. prakt. Tierheilkunde. 34. S. 41. 1908.

2.) Bittner, H. in Stang-Wirth: Darmparasiten des Geflügels-Stang-Wirth, Band 2, S. 721.

3.) Eber, A., Pallaske, Eber: Die durch Obduktion feststellbaren Geflügelkrankheiten. Hannover 1934.

4.) Fiebiger, J.: Die tierischen Parasiten der Haus- und Nutztiere sowie des Menschen. Berlin und Wien 1936.

5.) Fölger, A. F.: Über lokale Eosinophilie (Gewebseosinophilie) bei zooparasitären Leiden. Zeitschr. f. Infekt. Krankh. 4. S. 102. 1908.

6.) Freund, L.: Helminthenwanderungen.
I. Teil. Die Wanderungen und die „Passagen" der Nematoden im Wirtskörper.
II. Teil. Die Wanderungen der Trematoden im Wirtskörper und vom Wirt zum Wirt.
III. Teil. Die Wanderungen der Cestoden von Wirt zu Wirt und im Wirtskörper.
Zeitschr. f. Parasitenkunde, 6, S. 243 und S. 592, 1933—1934.

7.) Fülleborn, F.: Über das Verhalten der Larven von Strongyloides stercoralis, Hakenwürmern und Ascaris lumbricoides im Körper des Wirtes und ein Versuch, es biologisch zu deuten. Arch. f. Schiffs- und Trop. Hyg. 31, Beiheft 2. 1927.

8.) v. Heelsbergen: Handbuch der Geflügelkrankheiten und der Geflügelzucht. Stuttgart 1929.

9.) Heidegger, E.: Wurmtafeln zum Bestimmen der wichtigsten Haustierparasiten. Stuttgart 1937.

10.) Hoeppli, R.: Die durch Ascarislarven bei experimenteller Infektion im Tierkörper bewirkten anatomischen Veränderungen. Virchow's Archiv f. path. Anatomie, 244, S. 159. 1923.

11.) Hoeppli, R.: Über Beziehungen zwischen dem biologischen Verhalten parasitischer Nematoden und histologischen Reaktionen des Wirbeltierkörpers. Arch. f. Schiffs- und Trop. Hyg. 31, Beiheft 3. 1927.

12.) Joest, E. und Felber, W.: Über lokale Eosinophilie in der Leber der Haustiere. Zugleich ein Beitrag zur pathologischen Anatomie der zooparasitären Lebererkrankungen. Zeitschr. f. Infekt. 4, S. 413. 1908.

13.) Joest, E.: Spezielle pathologische Anatomie der Haustiere. Berlin 1921.

14.) Kitt, Th.: Die kalkig-fibrösen Knötchen der Leber und Lunge

des Pferdes und deren Unterscheidung von Rotzknötchen. Monatsh. f. prakt. Tierheilk. 2, S. 433. 1891.
15.) Kitt, Th.: Lehrbuch der Allgemeinen Pathologie. Stuttgart 1918.
16.) Olt: Die kalkig-fibrösen Knötchen in den Lungen und der Leber des Pferdes. Arch. f. wiss. und prakt. Tierheilkunde 21, S. 352. 1895.
17.) Reinhardt, R.: Lehrbuch der Geflügelkrankheiten. Hannover 1925.
18.) Schilling, V.: Das Blutbild und seine klinische Verwertung. Jena 1929.
19.) Schmorl, C.: Die pathologisch-histologischen Untersuchungsmethoden. Leipzig 1925.
20.) Schütz: Bemerkungen zu der Arbeit über: „Die grauen durchscheinenden Knötchen in den Pferdelungen und ihre Beziehung zu der Rotzkrankheit (von Angeloff). Arch. f. wiss. und prakt. Tierheilkunde 34, S. 72. 1908.
21.) Seifried, O.: Lehrgang der Histopathologie. Berlin 1934.
22.) Seifried, O. und Heidegger, E.: Pathologische Mikroskopie. Stuttgart 1933.
23.) Sprehn, C.: Lehrbuch der Helminthologie. Berlin 1932.
24.) Sprehn, C.: Wichtige Endoparasiten des deutschen Hausgeflügels. Berl. tierärztl. Wschr. 46, S. 765. 1930.
25.) Sprehn, C.: Ascaridia lineata (Schneider 1866), der häufigste Spulwurm der Hühner. Berl. tierärztl. Wochenschr. 47, S. 229. 1931.
26.) Sprehn, C. in Stang-Wirth: Nematoden. Stang-Wirth, Band 7, S. 378.
27.) Wetzel, R.: Zur Kenntnis des wenig gliedrigen Hühnerbandwurms Davainea proglottina. Arch. f. wiss. und prakt. Tierheilkunde, 65, S. 595, 1932.
28.) Wetzel, R.: Zur Kenntnis des Entwicklungskreises des Hühnerbandwurmes Raillietina cesticillus. Deutsch. tierärztl. Wschr. 41, S. 465. 1933.
29.) Wetzel, R.: Untersuchungen über den Entwicklungskreis des Hühnerbandwurmes Raillietina cesticillus. (Molin 1858). Arch. f. wiss. u. prakt. Tierheilk. 68, S. 221, 1935.
30.) Wetzel, R.: Die Entwicklung der Geflügelbandwürmer und ihre Bekämpfung. Deutsche tierärztl. Wochenschr. 43, S. 188. 1935.

Lebenslauf.

Ich, Heinrich Held, wurde am 15. August 1912 in Nürtingen a. N. als Sohn des Bäckermeisters Ernst Held geboren. Nach Besuch der Volks- und Oberrealschule in Biberach/Riß bestand ich dort im März 1930 die Reifeprüfung. Anschließend widmete ich mich in München und Berlin dem Studium der Veterinärmedizin und erhielt im Oktober 1935 in München meine Approbation als Tierarzt.

Vom 15. Oktober 1935 bis 1. Dezember 1936 war ich am Tierärztlichen Landesuntersuchungsamt in Stuttgart als wissenschaftlicher Hilfsarbeiter tätig. Seit 1. Dezember 1936 bin ich am Schlachthof in Stuttgart beschäftigt.

Die vorliegende Arbeit habe ich in der Zeit von April bis Juli 1938 angefertigt.